

# **BDP** le bulletin de la dialyse péritonéale

**Tiré à Part du BDP volume 9 n°2**

**TOXIDERMIE SEVERE A L'ICODEXTRINE CHEZ UNE  
PATIENTE EN DIALYSE PERITONEALE**

**G. QUEFFEULOU, Catherine MICHEL, F. VRTOVSNIK,  
H. SKHIRI, G. HUFNAGEL, Françoise MIGNON**  
Service de Néphrologie  
Hôpital Bichat - Claude Bernard - 75018 Paris

# TOXIDERMIE SEVERE A L'ICODEXTRINE CHEZ UNE PATIENTE EN DIALYSE PERITONEALE

G. QUEFFEULOU, Catherine MICHEL,  
F. VRTOVSNIK, H. SKHIRI, G. HUFNAGEL,  
Françoise MIGNON  
Service de Néphrologie  
Hôpital Bichat - Claude Bernard - 75018 Paris

Nous rapportons un cas d'hypersensibilité cutanée sévère à l'icodextrine (Extraneal<sup>®</sup>) chez une patiente diabétique en dialyse péritonéale. L'imputabilité de cette toxidermie à l'icodextrine compte-tenu de la chronologie, de la guérison à l'arrêt de l'icodextrine et d'une épreuve de réintroduction positive, est très forte. Cet effet secondaire de l'icodextrine mérite d'être connu puisqu'un arrêt précoce est souhaitable pour limiter la sévérité de la toxidermie.

## I - INTRODUCTION

L'utilisation de la solution iso-osmolaire à 7,5 % d'icodextrine (polymère du glucose sous forme de dextrine maltose (1) (Extraneal) est croissante en dialyse péritonéale continue ambulatoire (DPCA) et en dialyse péritonéale automatisée (DPA). Elle permet en stase de longue durée diurne chez les patients en DPA, et nocturne chez les patients en DPCA, une augmentation de l'ultrafiltration journalière (2,3), un meilleur contrôle de la surcharge hydrosodée, et parfois la prolongation de la dialyse péritonéale même en cas de perte d'ultrafiltration péritonéale (4).

L'icodextrine n'a pas les effets délétères des fortes concentrations en glucose sur les capillaires péritonéaux et la membrane péritonéale (5,6). Son utilisation chez les diabétiques permet de limiter voir de supprimer l'utilisation des poches à 3,86% de glucose, améliore ainsi l'équilibre métabolique des patients diabétiques (6) et limite la progression d'une obésité morbide, fréquente chez ces patients.

La tolérance clinique et biologique de l'icodextrine a été excellente dans les études du Multicenter Investigation of Dextrin in Ambulatory Dialysis Study (MIDAS et MIDAS 2) (2), de même que dans l'ensemble de l'expérience anglo-saxonne colligée en 1997 par Peers et Gokal (6).

Nous rapportons cependant ici le cas d'une toxidermie sévère à l'icodextrine ayant nécessité son arrêt définitif.

## **II - CAS CLINIQUE**

Mme H., 50 ans, diabétique depuis 25 ans, est dialysée pour une néphropathie diabétique depuis 1996. Elle a comme autres complications de microangiopathie diabétique, une rétinopathie diabétique, une neuropathie végétative, une neuropathie des membres inférieurs, une ostéoarthropathie diabétique des pieds. Elle est allergique à la pristinamycine et à la vancomycine. La DPCA est débutée en mai 1996 avec 4 échanges par jour de 1,5 litre de glucose à 1,36 % (Dianeal PD1). Le diabète est contrôlé par 3 injections journalières d'insuline. Les tests d'équilibration péritonéale (PET test) et de dialyse adéquate réalisés en décembre 1996 montrent à 4 heures un rapport créatinine D/P à 0,71, un rapport urée D/P à 0,93, un KT/V hebdomadaire de l'urée à 2,06, une clairance normalisée hebdomadaire de la créatinine à 60,3/1/1,73 m<sup>2</sup> et un nPCR à 0,92 g/kg/j. Son protocole de DPCA est alors modifié pour atteindre les cibles de KT/V > 2,1, de clairance de la créatinine hebdomadaire

> 70l/1,73 m<sup>2</sup> (2 litres de Nutrineal, 2 échanges de 2 litres de glucose 1,36 % Dianeal PD4 et 1 échange de 1,5 litre de glucose 3,86 % Dianeal PD4 par jour).

Mme H. est hospitalisée dans le service en Décembre 1997 pour une arthrite septique de l'articulation médiotarsienne et de la cheville compliquant un mal perforant plantaire du pied droit. Après drainage chirurgical, mise en place d'un fixateur externe, la patiente est traitée par pipéracilline et tobramycine. De l'érythromycine est introduite pour sa gastroparésie diabétique. Une nutrition entérale est débutée le 15 Janvier 1998 du fait d'une anorexie et des besoins nutritionnels nécessaires pour la cicatrisation de son pied. Dans le but d'améliorer le contrôle du diabète et de maintenir la balance hydrique, un échange nocturne d'icodextrine (Extraneal) est débuté le 15 Février 1998. Onze jours plus tard, la patiente se plaint de prurit à la face externe des hanches. Un rash apparaît alors et s'étend rapidement des hanches au dos, à l'abdomen, puis se généralise. Le 29 Février, elle présente une érythrodermie prurigineuse maculopapuleuse généralisée, qui devient très exfoliatrice et psoriasiforme par endroits (figures 1-3). L'arrêt de l'érythromycine et de la pipéracilline n'entraîne aucune amélioration. Une biopsie cutanée est aspécifique. L'icodextrine est arrêtée le 4 Mars. Une disparition rapide de la toxidermie s'ensuit alors. Une réintroduction de l'icodextrine est réalisée le 10 Mars avec la réapparition d'un rash en 48 heures. L'icodextrine est alors définitivement arrêtée. La guérison de la toxidermie est complète mais nécessite des mois pour l'atteinte unguéale (figure 4).

## **III - DISCUSSION**

L'imputabilité de cette toxidermie à l'icodextrine est très forte chez notre patiente : la chronologie des événements, le début 11 jours après l'introduction, la guérison rapide après son arrêt, l'épreuve de réintroduction positive et l'élimination de la responsabilité de tout autre médicament ou topique sont autant d'arguments particulièrement convaincants.

Sept cas de rashes transitoires, parfois avec exfoliation, prédominant aux paumes des mains et aux plantes des pieds apparus quelques jours après le début de l'icodextrine ont été rapportés par le groupe de Sheffield (5,7). Ces rashes ont disparu spontanément sans nécessiter l'arrêt de l'icodextrine, mais au terme de 6 mois d'évolution pour 1 patient.

Lam-Po-Tang et collaborateurs (8) ont rapporté en 1997 le premier cas de toxidermie sévère à l'icodextrine, survenu 10 jours après le début du traitement. L'icodextrine a été arrêtée définitivement. Le patient a présenté une péritonite à Staphylococcus epidermidis favorisée par l'atteinte cutanée au niveau de l'émergence du cathéter de dialyse péritonéale.

**Toxidermie sévère à l'icodextrine chez une patiente en DP**

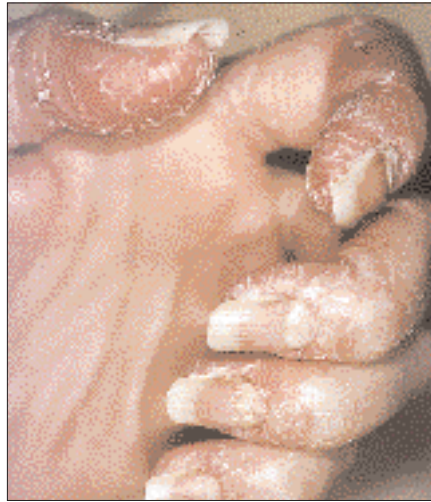

Fig.1 : Toxidermie à l'icodextrine. Atteintes des doigts et des ongles à J14

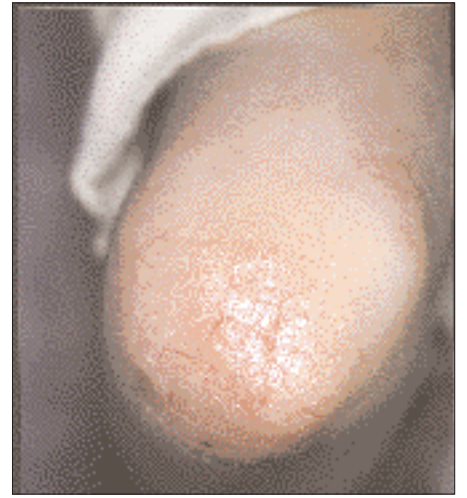

Fig. 2 : Toxidermie à l'icodextrine. Atteinte du coude gauche à J14

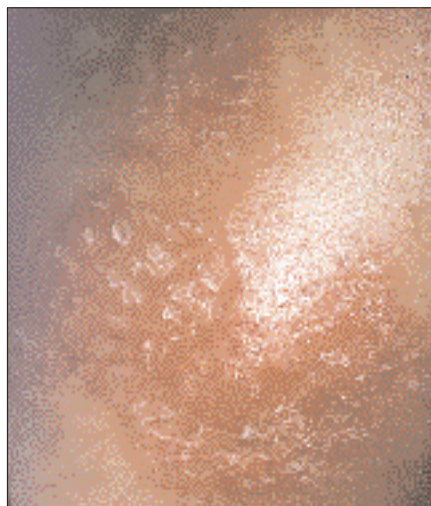


Fig.3 : Toxidermie à l'icodextrine. Atteinte du flanc droit à J14

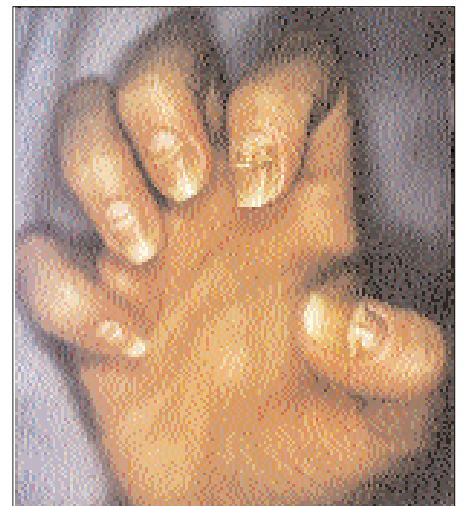

Fig.4 : Toxidermie à l'icodextrine. J25 Guérison en dehors des séquelles unguéales

## Toxidermie sévère à l'Icodextrine chez une patiente en DP

Parallèlement à notre cas, Fletcher et collaborateurs (9) viennent également de rapporter un autre cas de toxidermie généralisée à l'icodextrine chez une patiente en DPCA, ayant nécessité son interruption.

La physiopathologie de cette hypersensibilité à l'icodextrine laisse certaines questions sans réponse. Aucun adjuvant particulier n'existe dans les poches. Le principe actif, l'icodextrine, est un polymère du glucose de poids moléculaire moyen 16000 daltons, qui est d'un point de vue structural proche des dextrans (1). La différence entre dextrine et dextran réside dans la liaison des molécules de glucose du polymère, avec une liaison  $\alpha$ -1,4 et  $\alpha$ -1,6 respectivement. Les dextrans peuvent induire des réactions de type anaphylactique lorsque les dextrans de haut poids moléculaire (dextrans-70) forment des complexes immuns circulants avec des anticorps réactifs (DRA) (10,11). Ces anticorps peuvent être produits en réponse à des polysaccharides bactériens de haut poids moléculaire ou des dextrans, composants de la plaque dentaire ou produits par la flore digestive. A notre connaissance, les épitopes réactifs des dextrans n'ont pas été identifiés.

L'icodextrine a des propriétés pharmacocinétiques qui peuvent nous éclairer vis à vis d'une réaction immunoallergique : il existe une faible absorption systémique, mais réelle, par l'intermédiaire des lymphatiques du péritoine. Une immunisation est ainsi envisageable. L'icodextrine est dans un deuxième temps métabolisé en maltose par l'amylase. La recherche chez notre patiente d'anticorps réactifs anti-dextrine ou d'immuns complexes circulants Ac-dextrine n'était cependant pas techniquement réalisable.

Ce type d'effet secondaire avec l'icodextrine reste néanmoins très rare puisqu'il n'existe à ce jour que 3 cas rapportés de toxidermie généralisée, et cela ne peut être mis en balance avec les avancées thérapeutiques que cette solution apporte. La possibilité d'une toxidermie à l'icodextrine survenant vers le 10-12ème jour mérite cependant d'être connue puisqu'un arrêt rapide du traitement est susceptible de limiter sa sévérité et de prévenir les complications infectieuses péritonéales, du tunnel du cathéter, ou autres, qui pourraient survenir.

### BIBLIOGRAPHIE

1 - ALSOP R.M.

History, chemical and pharmaceutical development of icodextrin.  
Perit. Dial. Int. 1994, 14 (suppl 2), S5-S12.

2 - MISTRY C.D, GOKAL R., PEERS E.M. and the MIDAS study group.

A randomized multicenter clinical trial comparing iso-osmolar icodextrin with hyperosmolar glucose solutions in CAPD.  
Kidney Int. 1994, 46, 496-503.

3 - POSTHUMA N.

Icodextrin instead of glucose during the daytime dwell in CCPD increases ultrafiltration and 24-h dialysate creatinine clearance.

4 - WILKIE M.E., PLANT M.J., EDWARDS L., BROWN C.B.

Icodextrin 7,5 % dialysate solution (glucose polymer) in patients with ultrafiltration failure : extension of CAPD technique survival.  
Perit. Dial. Int. 1997, 17, 84-87.

5 - WILKIE M.E., BROWN C.B.

Polyglucose solutions in CAPD.  
Perit. Dial. Int. 1997, 17, (suppl 2), S47-S50.

6 - PEERS E.M., GOKAL R.

Icodextrin : overview of clinical experience.

Perit. Dial. Int. 1997, 17, 22-26.

7 - WILKIE M.E., PLANT M.J., EDWARDS L., BROWN C.B.

Indications and outcomes for the use of icodextrin ; experience of 60 patients years (abstract)

In : XXIII rd Congress of the ERA-EDTA, june 1996, Amsterdam, Netherlands, 335.

8 - LAM-PO-TANG M.K.L., BENDING M.R., KWAN J.T.C.

Icodextrin hypersensitivity in a CAPD patient.

Perit. Dial. Int. 1997, 17, 82-84.

9 - FLETCHER S., STABLES G.A., TURNEY J.H.

Icodextrin allergy in a peritoneal dialysis patient.

Nephrol. Dial. Transplant. 1998, 13, 2656-2658.

10 - BERG E.M. FASTING S., SELLEVOLD O.F.M.

Serious complications with dextran-70 despite hapten prophylaxis.

Anesthesia 1991, 46, 1033-1035.

11 - RING J.

Anaphylactoid reactions to plasma substitutes.

Int. Anesthesiol. Clin. 1985, 23, 67-95.